

# Ruolo sindrome del corpo di Hoffa nel dolore anteriore di ginocchio



Dott. Ft. Lorenzo Vita, Dott. Ft. OMPT Davide Albertoni

## Introduzione e Obiettivi

L'obiettivo di questa revisione è quello di valutare in modo critico le evidenze presenti in letteratura sul ruolo che potrebbe avere il corpo di Hoffa nello sviluppo di dolore al ginocchio.

Negli ultimi anni, il ruolo del cuscinetto adiposo infrapatellare (IPFP) insieme a quello della membrana sinoviale è stato indagato in numerosi trials, descrivendo in linea teorica come questo possa avere un ruolo nella percezione di dolore al ginocchio.

Nel 1904, Albert Hoffa attribuì all'impingement del corpo adiposo infrapatellare una delle possibili cause di dolore al ginocchio tuttavia ancora oggi c'è molta incertezza da parte dei clinici nel confermare questa condizione attraverso test ed esami diagnostici.

In letteratura vi è un certo grado di eterogeneità nella scelta dei termini per definire il disturbo, tra le etichette diagnostiche utilizzate troviamo: "Hoffa disease" definita come una condizione clinica in cui il corpo di Hoffa va incontro ad ipertrofia che causa il suo conflitto tra le superfici articolari femoro-patellari e femoro-tibiali, si differenzia da "Hoffa syndrome" poiché la prima avviene in ginocchia sane la seconda avviene in concomitanza di altre patologie. La diagnosi di impingement dell'IPFP sono spesso considerate rare o diagnosi raggiunte per esclusione spesso dopo aver tentato terapie conservative con farmaci e fisioterapia che non sono state efficaci.

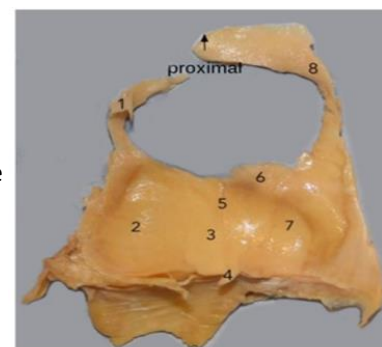
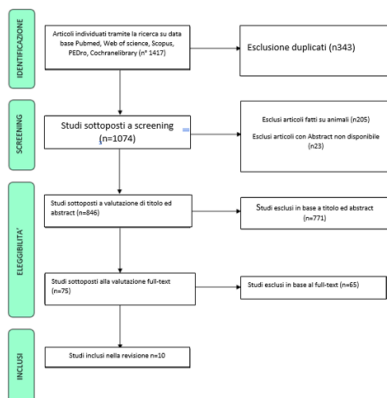


FIGURE 2 Posterior view of a left infrapatellar fat pad showing: (1) superior lateral extension; (2) lateral extension; (3) central body; (4) ligamentum mucosum; (5) vertical cleft; (6) superior tag; (7) medial extension; (8) superior medial extension



## Materiali e metodi

La ricerca è stata condotta su PubMed, Scopus, Web of Science, Cochrane e PEDro.

La ricerca ha portato all'identificazione di 1417 articoli e, dopo l'eliminazione dei duplicati, la lettura di titolo abstract e full text ed eliminati gli articoli non rilevanti, sono stati selezionati 10 articoli.

## Risultati

La selezione finale ha quindi portato all'identificazione di 10 studi: 3 studi retrospettivi, 1 case report e 6 case series.

Gli studi sono stati suddivisi, secondo la proposta del nostro studio, in base a tre criteri principali:

1. Studi che mettono in relazione il maltracking rotuleo e la sindrome del corpo adiposo di Hoffa
2. Studi che analizzano l'utilizzo delle bioimmagini nella valutazione della sindrome del corpo adiposo di Hoffa
3. Studi che analizzano case series e case report su valutazione e trattamento sindrome del corpo adiposo di Hoffa

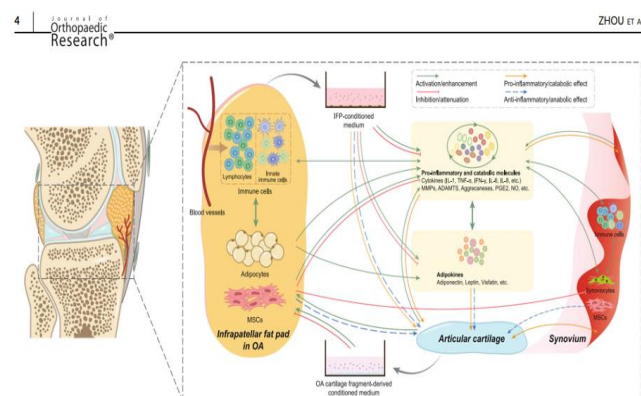
## DISCUSSIONE E CONCLUSIONI

Appare evidente come il corpo di Hoffa per anatomia e funzione biologica rivesta un ruolo chiave nella biomeccanica e nell'omeostasi tissutale del ginocchio.

Vista la ricca innervazione e la presenza di neurotrasmettitori implicati nella genesi del dolore risulta chiaro che esso possa essere correlato alla genesi del dolore anteriore di ginocchio.

In letteratura non esiste un consenso sulla definizione di sindrome del corpo adiposo di Hoffa. Sono presenti pochissimi esempi di trattamento conservativo e di scarsa qualità metodologica.

Dagli studi inclusi il trattamento chirurgico sembrerebbe essere efficace nel ridurre la sintomatologia dolorosa e nel consentire un ritorno alle attività pre-lesionali; tuttavia, la scarsa qualità metodologica degli studi non consente di poter giungere a conclusioni basate su un livello minimo di affidabilità.



## BIBLIOGRAFIA

1. Leese, J. & Davies, D. C. An investigation of the anatomy of the infrapatellar fat pad and its possible involvement in anterior pain syndrome : a cadaveric study. 1-9 (2020) doi:10.1111/joa.13177.
2. Hoffa et al. The influence of the adipose tissue with regard to pathology of the knee joint. (1904).
3. Zhou, S. *et al.* Source and hub of inflammation : The infrapatellar fat pad and its interactions with articular tissues during knee osteoarthritis. (2022) doi:10.1002/jor.25347.